Lane Medical Library

Ein Fall von
Hernia inguinalis externa directa superficialis.

Inaugural-Dissertation

zur

Erlangung der Doctorwürde

in der

Medicin, Chirurgie und Geburtshülfe

welche

nebst beigefügten Thesen

mit Zustimmung der Hohen Medicinischen Fakultät

der Königl. Universität zu Greifswald

am

Sonnabend, dem 14. März 1891,

Mittags 1 Uhr,

öffentlich verteidigen wird

Max Fränkel

prakt. Arzt

aus Berlin.

Opponenten:

Herr Dr. med. Schütte.

„ cand. med. Zappe.

Greifswald.

Druck von Julius Abel.

1891.

Digitized by the Internet Archive
in 2026

https://archive.org/details/IA40153715_0069

Seinen teuren Eltern

in Liebe und Dankbarkeit

gewidmet

vom

Verfasser.

Im December vorigen Jahres meldete sich in der Greifswalder chirurgischen Klinik ein Mann von 72 Jahren, der durch seine Hernien, wie er angab, stark behindert war, schwere Arbeit zu thun, und deshalb um die Ausstellung eines Attestes bat. Der Patient macht einen wesentlich jüngeren Eindruck, als den eines Mannes von 72 Jahren, sodass man ihn leicht auf etwa 60 schätzen würde. — Bei der genaueren Untersuchung ergab sich nun folgender merkwürdige Befund: Wenn Patient steht, fällt zunächst eine grosse, sehr stark sich hervorwölbende Geschwulst von eliptischer Basis an der rechten Seite des Unterleibes des Kranken auf. Die Längsaxe derselben reicht von der Spina anterior superior dextra schräg nach abwärts bis zum äusseren Leistenringe. Die Queraxe der Geschwulst verläuft fast genau in einer Linie, welche von der Mitte des Ligamentum Pouparti zur Spitze des Procersus ensiformis gezogen werden kann. Das Längsmass über die höchste Höhe der Geschwulst beträgt 17, das Quermass 12 cm. Die untere Begrenzung der Geschwulst wird

gebildet durch die sehr stark ausgeprägte Inguinalfalte bis zur Wurzel des Scrotum hin, die obere Begrenzung derselben verläuft von der Spina anterior superior ziemlich horizontal nach einwärts bis etwa zur Mitte zwischen Spina und Nabel und sodann schräg nach innen und abwärts bis zur Wurzel des Penis. An die beschriebene Geschwulst schliesst sich in der Gegend des äusseren Leistenringes nach unten gerichtet eine zweite an, welche die rechte Hälfte des Scrotum einnimmt, eine Länge von etwa 12 cm hat, und starke zwei Finger breit unterhalb ihres Beginnes eine reichlich fingerbreite Einschnürung zeigt, durch die sie in einen etwas kleineren oberen und einen etwas grösseren unteren Abschnitt getrennt wird. In der linken Seite des Scrotums liegt eine reponible äussere Leistenhernie von mässiger Grösse. Nach Reposition derselben zeigt der äussere Leistenring, durch den dieselbe durchgedrungen, sich so eng, dass er die Spitze des Mittelfingers kaum durchlässt.

Die in der rechten Scrotalhälfte gelegene Geschwulst erweist sich ebenfalls als leicht reponible äussere Leistenhernie. Die Därme gehen bei Taxis unter lebhaftem Gurren durch den äusseren Leistenring in den Leib zurück, und es zeigt sich hier die Bruchpforte noch enger, als links; sie lässt etwa die Spitze des kleinen Fingers eindringen. — Durch die Reposition des rechtsseitigen Scrotalbruches wird der zuerst beschriebene grosse eliptische Tumor der rechten Unterbauchgegend in Form und Aussehen nicht

im geringsten verändert. Die Palpation dieser Geschwulst ergiebt, dass es auch hier sich um eine Hernie handelt, die direct unter der dünnen und leicht verschieblichen Haut liegt. Bei aufmerksamer Betrachtung sieht man die unterliegenden und zum Theil sich bewegenden Darmschlingen durch die Haut sich abzeichnen, ganz in der Art, wie man es häufig bei alten Frauen mit welker Bauchhaut und breiter Diastase der Musculi recti beobachten kann. Man kann die Därme sehr leicht umgreifen und abtasten. Der dünne Bruchsack lässt sich sehr deutlich palpieren, wenn man ihn zusammen mit der Haut von den unterliegenden Intestinis abhebt. Reponiert man den Inhalt des Bruches, welche Reposition wieder unter lebhaftem Gurren und sehr leicht von statten geht, so fühlt man, dass die Därme durch ein scharfrandiges Loch in der Bauchwand zurückgegangen sind, welches 3 Finger bequem durchlässt, von ovaler bis schlitzförmiger Gestalt mit seiner Längsaxe parallel dem Ligamentum Pouparti verläuft, dicht über diesem gelegen, in seiner Lage ungefähr dem inneren Leistenringe entsprechend. Tamponiert man diese grosse Bruchpforte mit dem Finger, und lässt den Kranken husten, so treten durch den von dieser Bruchpforte durch eine Brücke getrennten äusseren Leistenring Eingeweide in die rechte Scrotalseite herab.

Der sehr kleine atrophische rechte Hoden liegt

im Grunde des Scrotums. Der Samenstrang verläuft an der medialen Seite des Bruches.

Wie aus diesem Status hervorgeht, haben wir es hier mit 3 vollkommen von einander getrennten Hernien zu thun, und zwar findet sich erstens in der linken Seite des Scrotums eine reponible äussere Leistenhernie, zweitens in der Gegend des äusseren Leistenringes eine, welche nach unten gerichtet, die rechte Seite des Scrotums einnimmt, und drittens liegt von der letzteren durch eine Brücke getrennt eine Hernie, welche in der Gegend des inneren Leistenringes gerade nach vorne die Bauchwand durchsetzt hat, und sich nun unter der Haut in der Richtung nach der Sp. anterior superior zu ausbreitet.

Bei oberflächlicher Betrachtung könnte man glauben, dass wir es hier mit jener Bruchform zu thun haben, welche von Küster zuerst beschrieben und Hernia inguino-superficialis genannt worden ist. Da aber dieser merkwürdige Fall nicht nur eine gewisse Aehnlichkeit mit den Küsterschen Fällen hat, sondern auch in gewisser Beziehung mit denselben verwandt zu sein scheint, so wird es nöthig sein, zunächst auf die Entstehungsweise dieser Art von Hernien etwas näher einzugehen.

Kommt beim Descensus testiculorum eine Störung vor, so kann dieselbe in dreifacher Weise vor sich gehen: Obliteriert der Kanal der Tunica vaginalis nicht, so kann er durch Eingeweide, die in ihn eintreten ausgedehnt werden, und zwar treten dieselben

entweder in der Gegend des innern Leistenringes unmittelbar vor das Peritoneum, oder sie bleiben im Leistenkanale liegen, oder sie gelangen durch den äusseren Leistenring direct unter die Haut.

Krönlein hat die erste Categorie genauer untersucht und sie Hernia inguino-properitonealis benannt. Ist der Hoden am inneren Leistenring oder im Leistenkanal liegen geblieben, so können die durch den offen gebliebenen Processus vaginalis nachgefolgten Bruchtheile dort von ihm aufgehalten werden, während ein Theil derselben im Inguinalkanal liegen bleibt oder theilweise an dem Hoden vorbei durch den äusseren Leistenring noch hindurch. tritt, schiebt sich die Hauptmasse des Bruches zwischen Peritoneum und Fascia transversa meist nach oben und aussen hinter die Bauchwand.

Bei der zweiten Art verchiebt sich der Bruch zwischen die Bauchmuskeln und zwar zwischen Obliquus externus und internus. Diese Form wurde von Goyrand zuerst ausführlicher beschrieben, und von ihm Hernia inguino-interstialis genannt.

Kann nun aber der Bruch vollständig neben dem im Leistenkanal liegenden Hoden vorbei, oder liegt dieser dicht vor dem äusseren Leistenring, so tritt die Hernie aus dem Leistenkanal heraus und breitet sich, da ihr kein bestimmter Weg nach dem Scrotum hin vorgeschrieben, direkt unter der Haut weiter aus. Küster nannte diese Bruchform Hernia inguino-superficialis, und unterschied drei

Unterarten: Hernia inguinosupercialis abdominalis cruralis, perinealis, je nachdem sich der Bruch unter die Haut des Bauches, des Schenkels, oder der Dammgegend gewandt hat.

Dass unser Fall thathsächlich eine grosse Aehnlichkeit mit dieser letzteren Form von Hernien hat, kann man aus den hier mitgetheilten Küsterschen Fällen ersehen.

I. Fall.

E. K. 14 J., Graveursohn aus Berlin, wurde am 7. 1. 30 mit einem eigenthümlichen Bruchleiden dem Augusta-Hospital überwiesen. Die Eltern gaben an, dass sie an dem sonst normalen Knaben in seinem 5. Lebensjahre bemerkt hätten, dass der rechte Hode fehle, während in der rechten Leistengegend ein kleiner Bruch vorhanden sei. Da letzterer indessen gar keine Beschwerden machte, so blieb er unbeachtet, bis im 8. Lebensjahre auf Zureden eines Verwandten ein Bruchband angeschafft und getragen wurde. 1876 wurde dasselbe fortgelassen, der Bruch hielt sich andauernd in gleicher Grösse. Vier Tage vor der Aufnahme entstanden ohne bekannte Ursache Schmerzen in dem Bruch, die sich allmählich steigerten und mit erheblicher Schwellung desselben verbanden. — Während der linke Hode an normaler Stelle fühlbar ist, erscheint die rechte Scrotalhälfte kleiner und vollkommen leer. Dagegen bemerkt man lateralwärts von dem äusseren Leistenringe, über dem Poupartschen Bande eine kleinapfelgrosse, kugelige An-

schwellung, welche auf Druck sehr empfindlich ist und deutlich fluctuiert. In der unteren Hälfte der Anschwellung fühlt man einen platten, wenig beweglichen Körper; welcher als Hode angesprochen wird. Die Percussion über der Geschwulst ergiebt gedämpften Schall. Der Leistenring scheint frei zu sein, lässt kaum die Kuppe des kleinen Fingers eindringen. — Obwohl Einklemmungserscheinungen fehlten, so wurde doch wegen der zunehmenden Schmerzhaftigkeit eine probatorische Incision beschlossen, nachdem Taxisversuche nicht zum Ziel geführt hatten.

Die Incision ergiebt nach Trennung der Haut, dass scheinbar unmittelbar unter derselben ein Bruchsack gelegen ist, welcher den kleinen atropischen Hoden enthält. Nach Eröffnung des Bruchsackes sieht man, dass der Hoden sich nach seinem Austritt aus dem kurzen und die Bauchwand gerade von hinten nach vorne durchsetzenden Leistenkanal nach aussen und oben umgeschlagen hat, wo er der vorderen Bauchwand ziemlich fest angeheftet ist. Der Samenstrang steigt an der äusseren Seite der Bruchpforte in die Höhe, der Processus peritonei, welcher offen geblieben ist, giebt dem Hoden und Samenstrang seine Hülle und bildet einen kleinen Bruchsack, welcher einen Netzzipfel enthält, der sich mit dem Hoden nach aussen und oben gewandt hat. Ein Versuch, den Hoden zu lockern und ihn in's Scrotum herunterzuziehen, misslang vollkommen; ebensowenig gelang es, das Netzstück zu reponieren, da dasselbe

in der Gegend des hinteren Bruchringes fest verwachsen zu sein schien. Es wurde daher das Netz nur möglichst weit vorgezogen und der Stumpf bis in die Gegend der inneren Bruchpforte zurückgeschoben. Einige Catgutnähte brachten die Wände des Bruchsackes in Berührung, von einer Entfernung des Hodens wurde abgesehen. Die Heilung erfolgte ohne Zwischenfall.

II. Fall.

Georg Schütze, 28 J., Friseur aus Nauen. Schon seit langer Zeit, wahrscheinlich schon seit seinen Knabenjahren leidet er an einem rechtsseitigen Leistenbruch, hat aber niemals ein Bruchband getragen. Wiederholt trat der Bruch bis zur Grösse einer Faust hervor, liess sich aber stets leicht reponieren; nur ein eigrosser harter Knoten soll schon seit Jahren irreponibel gewesen sein. Am 11. 12. trat der Bruch von Neuem bei einer Anstrengung hervor und liess sich diesmal nicht wieder zurückbringen. Seitdem ist kein Stuhlgang mehr erfolgt, auch sind keine Darmgase mehr abgegangen, nachdem an demselben Morgen kurz vor der Katastrophe noch eine Darmentleerung stattgefunden hatte. Spontane Schmerzen sind weder im Bruch, noch in der Bauchhöhle aufgetreten, auch war kein Erbrechen vorhanden.

Der Kranke ist ein kräftiger junger Mann mit gutem Puls. Während der linke Hoden an normaler Stelle von entsprechender Grösse gefühlt wird, ist das rechte Scrotalfach am unteren Abschnitt leer.

Ueber dem rechten Poupart'schen Bande, bis drei Querfinger breit einwärts von der Spina. ant. sup., wölbt sich eine mächtige Geschwulst hervor von rundlichen Conturen, deren Längsdurchmesser dem Poupart'schen Bande nahezu parallel ist. Die Geschwulst ist von normaler Haut bedeckt, prall elastisch, etwa von der Grösse einer doppelten Mannesfaust und eiförmig gestaltet. Sie wird nach unten von jenem Bande begrenzt und setzt sich unten und innen in eine nahezu faustgrosse Geschwulst fort, welche den oberen Theil des Scrotum einnimmt. Eine ringförmige Einschnürung trennt beide Geschwulsttheile von einander, sodass eine leichte Sanduhrform herauskommt. Der Percussionsschall ist über der oberen Geschwulst deutlich tympanitisch, über der Scrotalgeschwulst mehr gedämpft. Hode und Samenstrang sind nirgend zu fühlen; ebensowenig kann der äussere Leistenring abgetastet werden. Beim ersten Anblick war überzeugt, eine Hernia properitonealis oder interstitialis vor mir zu haben; allein bald wurde ich in dieser Annahme bedenklich. Bei der Palpation konnte man sich leicht überzeugen, dass die obere Geschwulst ganz oberflächlich gelegen sei, so oberflächlich, dass nur eine dünne Haut sie zu bedecken schien. Eine genauere Diagnose der Bruchform musste hiernach aufgeschoben werden.

In der Narkose vorgenommene Taxisversuche blieben ohne Erfolge und da allmählich die Geschwulst

immer praller wurde und Erbrechen eintrat, so wurde am 13. 12 die Herniotomie gemacht.

Bei der Operation, die hier nur auszugsweise mitgetheilt sei, zeigte sich nun, dass man nach Trennung der Haut durch einen Längsschnitt und nach Passierung einer dünnen Schicht subcutanen Fettgewebes, sofort in den Bruchsack gelangte, welcher sich in Gestalt einer bläulichweissen Membran präsentierte. Aus demselben entleerten sich einige Esslöffel klaren Bruchwassers. Es quoll nunmehr ein gewaltiger Netzklumpen hervor, welcher entfaltet und in Jodoformmull gewickelt zur Seite gehalten wurde. Unter dem Netz sah man dicht vor der Bruchpforte, und zwar am lateralen oberen Rande derselben, den atrophischen Hoden, etwa von der Grösse eines Sperlingseies; von ihm aus wendet sich der Samenstrang hinter dem Bruchsack hinweg, um an der innern untern Wand des Bruchkanals nach aufwärts zu steigen. Ausserdem lag in dem Bruchsack eine ca. 15 Ctm. lange Dünndarmschlinge, welche über dem scharfen äusseren Rand der Bruchpforte geknickt und nach aussen umgeschlagen war, sodass ein Theil des Darmes bis nahe an den Darmbeinstachel reichte. Die im Bruchsack liegende Schlinge war an 4 Stellen geknickt und dieselben unter einander verlöthet. Die Schlingen wurden hervorgeholt und die Adhäsionen durch einfachen Zug getrennt. Das Netz wird in mehreren Partieen abgebunden, und sodann abgeschnitten und dann reponiert. Nunmehr konnte

man den Bruchsack genau übersehen. Die Bruchpforte liess bequem 3 Finger eindringen und bildete einen die Bauchwand gerade von vorn nach hinten durchsetzenden Kanal, an dessen innerer unteren Wand der Samenstrang verläuft, während der atrophische Hode lateralwärts dicht vor der äusseren Bruchpforte seinen Platz findet. Von dieser aus reicht eine kleine Ausstülpung des Bruchsackes nach abwärts in die Wurzel des Scrotums, eine sehr erhebliche zweite wendet sich von dem Bruchsackhals rechtwinklich nach aussen und oben, und wird nach hinten von der Aponeurose des äusseren schiefen Bauchmuskels, nach unten von dem Poupart'schen Bande begrenzt.

Die weitere Ausführung der Operation ist in dem vorliegenden Fall ohne weiteres Interesse.

III. Fall.

R. J., 22 J., Cand. med. aus Berlin, ist nach den Angaben seiner Mutter gesund und anscheinend fehlerlos geboren. Als der Knabe 2 Jahre alt war, wurde in seiner linken Leistengegend eine kleine Geschwulst bemerkt, welche indessen der Hausarzt nicht als einen Bruch, sondern als „eine Verzögerung der Natur" ansah. Offenbar war damit ein verzögerter Descensus testiculi gemeint und trat auch zu dieser Zeit der Hoden aus dem Leistenring hervor. Pat. selber wurde erst im Alter von 9 Jahren auf sein Leiden aufmerksam. Damals wurde die Geschwulst zuweilen grösser und schmerzhaft, be-

sonders dann, wenn Patient das linke Bein über das Rechte schlug, sodass er zuweilen genöthigt war, die Geschwulst mit der Hand zurückzudrücken. Dieselbe lag damals nur in der Gegend des Leistenkanals; im Alter von 14 Jahren aber begann sie sich nach dem Scrotum hinunterzuziehen, was Pat. als ein Hinabsteigen des Hodens freudig begrüsste. In dieser Anschauung wurde er im Alter von 17 Jahren durch einen Arzt bestärkt. Uebrigens hat Pat. alle körperlichen Anstrengungen, wie Reiten und Turnen, ohne Beschwerden ertragen, obwohl er niemals ein Bruchband trug. Erst in diesem Jahre sind resultatlose Versuche nach dieser Richtung hin angestellt.

Pat. ist ein eben nicht kräftig entwickelter junger Mann. In der Gegend des linken Poupart'schen Bandes, und zwar theils über und theils unter demselben gelegen, bemerkt man eine Geschwulst, welche lateralwärts bis auf 3 Finger breit an die Spina ant. sup., medianwärts bis in die oberen Abschnitte des Scrotum reicht. Eine einschnürende Furche, wie im vorhergehenden Falle, fehlt. Die Geschwulst ist weich elastisch, zeigt gedämpft tympanitischen Schall und lässt sich durch Druck zwar verkleinern, aber nicht beseitigen. Das linke Scrotum ist leer, den Hoden fühlt man stark verkleinert, etwa in $^1/_3$ der Grösse des rechten Hodens lateralwärts von der Bruchpforte unterhalb des Poupart'schen Bandes. Er ist in seiner Lage fixiert, lässt sich nur ein wenig nach abwärts, niemals aber in's Scrotum schieben.

Die Bruchpforte lässt bequem 2 Finger eindringen, entspricht in ihrer Lage dem äusseren Leistenring, geht aber gerade von vorn nach hinten durch die Bauchwand hindurch. Der Samenstrang verläuft, wie man sich leicht überzeugen kann, an der äusseren Seite der Bruchpforte. Der Bruchinhalt liegt sehr oberflächlich, ist dem Gefühl nach nur von der Haut bedeckt.

Vergleichen wir nun unsern Fall mit den Küsterschen, so wird man dem Unsrigen eine gewisse Aehnlichkeit nicht absprechen können, besonders scheint er auf den ersten Blick der an zweiter Stelle mitgetheilten Krankengeschichte vollkommen analog zu sein.

Allein die erste Differenz ist, dass der rechte Hode in unserem Falle seine normale Lage erreicht hat, während er in allen von Küster beobachteten Fällen nicht in das Scrotum herabgestiegen ist, sondern in der Nähe des äusseren Leistenringes, zuweilen auch entfernt von demselben, stets aber in Ectopie liegen geblieben ist.

Wohl aber war auch in unserem Falle der Testikel atrophisch. Es ist dies ein Punkt, auf den wir später nochmals zurückkommen werden müssen.

Der Samenstrang verläuft bei 2 von den Küsterschen Fällen auf der lateralen Seite des Bruchsackes, während er bei dem Unsrigen sich auf der medialen Seite befindet.

Bei Küster ist der superficielle Bruchsack ein offenes Bauchfelldivertikel, in dem Hode und Samenstrang liegen.

Wie wir gesehen haben bildet im Fall 2 die Geschwulst oberhalb des Poupartschen Bandes und die im oberen Theile des Scrotums ein continuierliches Ganzes. Bei unserem Patienten sind beide Partieen durch eine Brücke von einander getrennt und jede lässt sich für sich reponieren, wie das aus den beigefügten Abbildungen ersichtlich ist.

Fig. 1 zeigt den Patienten in stehender Haltung und etwas pressend, damit die Hernien besser hervortreten. Mann kann deutlich sehen, dass zwischen den beiden rechtsseitigen Geschwulstmassen ein ziemlich breites Thal gelegen ist.

In Fig. 1 ist der rechtsseitige Scrotalbruch reponiert. Die Hand verschliesst die Bruchpforte.

In Fig. 3 endlich sind beide Hernien reponiert. Ein Finger verschliesst die Bruchpforte des Scrotalbruches, während die Uebrigen den Bruch oberhalb des Poupartschen Bandes zurückhalten.

Wie in den Küster'schen Fällen fand sich auch bei uns, dass der Bruchsack ausschliesslich von der Haut bedeckt war. Die weiteren anatomischen Verhältnisse entziehen sich leider unserer Kenntniss und würden dieselben erst bei einer gelegentlichen Autopsie festzustellen sein.

Wir können aus Vorstehendem schliessen, dass wir es auch hier mit einer Hernia inguino-superfi-

cialis zu thun haben, aber nicht mit der gewöhnlichen Form. Vergegenwärtigen wir uns noch einmal die Lage der Bruchpforte, dass dieselbe sich nämlich in der Gegend des inneren Leistenringes befindet und erinnern wir uns gleichzeitig des Factums, dass, wenn man diese Bruchpforte tamponiert und den Kranken husten lässt, Eingeweide durch den äusseren Leistenring in die rechte Scrotalseite herabtreten, so können wir sagen, dass es sich hier um eine Hernia inguinalis externa directa superficialis in Verbindung mit einer Hernia inguinalis externa obliqua handelt. Es ist dies ein Fall, der, soweit mir die Litteratur zur Verfügung gestanden hat, bisher noch nicht beobachtet worden ist.

Was mag nun die Veranlassung zur Entstehung dieses Bruches gewesen sein? Anamnestisch haben wir in Erfahrung bringen können, dass der Bruch im Hodensack schon seit frühester Kindheit bestanden hat, dass dagegen der Bruch in der rechten Unterbauchgegend im 60. Lebensjahre beim Heben einer schweren Last ganz plötzlich entstanden sei und seitdem unverändert dieselbe Grösse bewahrt habe.

Wir können nun wohl mit Sicherheit annehmen, dass die Hernia obliqua angeboren sei, namentlich, wenn wir noch den Umstand in Betracht ziehen, dass der linke Hoden klein und atrophisch ist, wie das ja bei angeborenen Hernien in der Regel der Fall zu sein pflegt. Fernerhin aber muss man auch

annehmen, dass der Patient in gewissem Sinne überhaupt für Hernien disponirt ist, denn er hat ja deren 3 aufzuweisen, dass aber aller Wahrscheinlichkeit nach der Weg für die Hernia directa schon vor der Geburt praeformiert gewesen ist. Zufällig sind sodann die Darmschlingen in den schon bestehenden Bruchsack hineingetrieben worden.

Freilich haben wir gesehen, dass der Samenstrang auf der medialen Seite des Bruches verlief; dies würde also mehr dafür sprechen, dass die Hernie erst später erworben ist. Allein dies will nicht viel besagen, denn die genaue Lage des Samenstranges ist uns ja nicht bekannt geworden und wie auch Küster bei der Operation den Samenstrang an einer anderen Stelle verlaufen sah, als er ursprünglich vermuthet hatte, so könnte auch bei uns ein Irrthum mit untergelaufen sein.

Wie nun endlich die Bruchpforte beschaffen ist, das können wir nicht genau sagen. Jedenfalls aber müssen wir annehmen, dass, da dieselbe ein scharfrandiges Loch bildet, an dieser Stelle die musculösen Bedeckungen der Bauchwand vollkommen fehlen.

Zum Schlusse meiner Arbeit ist es mir eine angenehme Pflicht, meinem hochverehrten Lehrer Herrn Prof. Dr. Helferich für die gütige Ueberlassung dieser Arbeit, zowie Herrn Prof. Dr. Heidenhain für die Unterstützung bei derselben meinen tiefgefühltesten Dank aussprechen zu dürfen.

Litteratur.

1) Rumpel, Ueber den interstitiellen Leistenbruch. Dissertation, Marburg 1882.

Küster, Beiträge zur Lehre von den Hernien. Verhandlungen der Deutschen Gesellschaft für Chirurgie. XV. Band. 1886.

Lebenslauf.

Ich, Johann Max Fränkel, evangelisch, wurde geboren den 13. Juli 1865 zu Berlin, als Sohn des Fabrikbesitzers Max Fränkel und seiner Ehefrau Laura, geb. Herminghausen. Ich besuchte zunächst das Sophien-Gymnasium zu Berlin und späterhin das Friedrichs-Werdersche Gymnasium daselbst, welches ich Ostern 1888 mit dem Zeugniss der Reife verliess Ich bezog zuerst die Universität Heidelberg, darauf Leipzig, woselbst ich am 6. Februar 1888 das Tentamen physikum bestand. Von hier ging ich Ostern 1888 nach Greifswald und blieb hier 2 Semester, um im Sommer-Semester 1889 nach Freiburg zu gehen, und kam darauf nach Greifswald zurück. Hier beendigte ich am 7. März 1891 die ärztliche Staatsprüfung und bestand am 12. März das Examen rigorosum.

Während meiner Studienzeit hörte ich die Kliniken, Vorlesungen und Curse folgender Herren Professoren und Docenten:

Heidelberg:

v. Bunsen. Gegenbauer. Kühne. Pfitzer. Quincke.

Leipzig:

His. Leuckardt. Ludwig. Wiedemann. Wislicenus.

Freiburg:

Baeumler. Emminghaus. Hegar. Kirn. Kraske. Sonntag.

Greifswald:

Grawitz. Helferich. Krabler. Löbker. Löffler. Mosler. Pernice. v. Preuschen. Rinne. Schirmer. Schultz. Strübing.

Allen diesen Herren, meinen hochverehrten Lehrern, sei mir gestattet, an dieser Stelle meinen verbindlichsten Dank auszusprechen.

Zu besonderem Danke fühle ich mich dem Herrn Prof. Dr. Grawitz verpflichtet, in dessen Institut es mir vergönnt war, ein Jahr als Volontär zu fungiren.

Thesen.

I.

Die Verwesung der Leichen auf dem Kirchhofe übt keinen besonders gesundheitsnachtheiligen Einfluss auf die Anwohner aus.

II.

Es ist eine Uebertragung der Tuberculose durch die Wohnräume möglich.

III.

Bei Fractur der Patella ist die Massagebehandlung zu empfehlen.

Fig. 1.

Fig. 2.

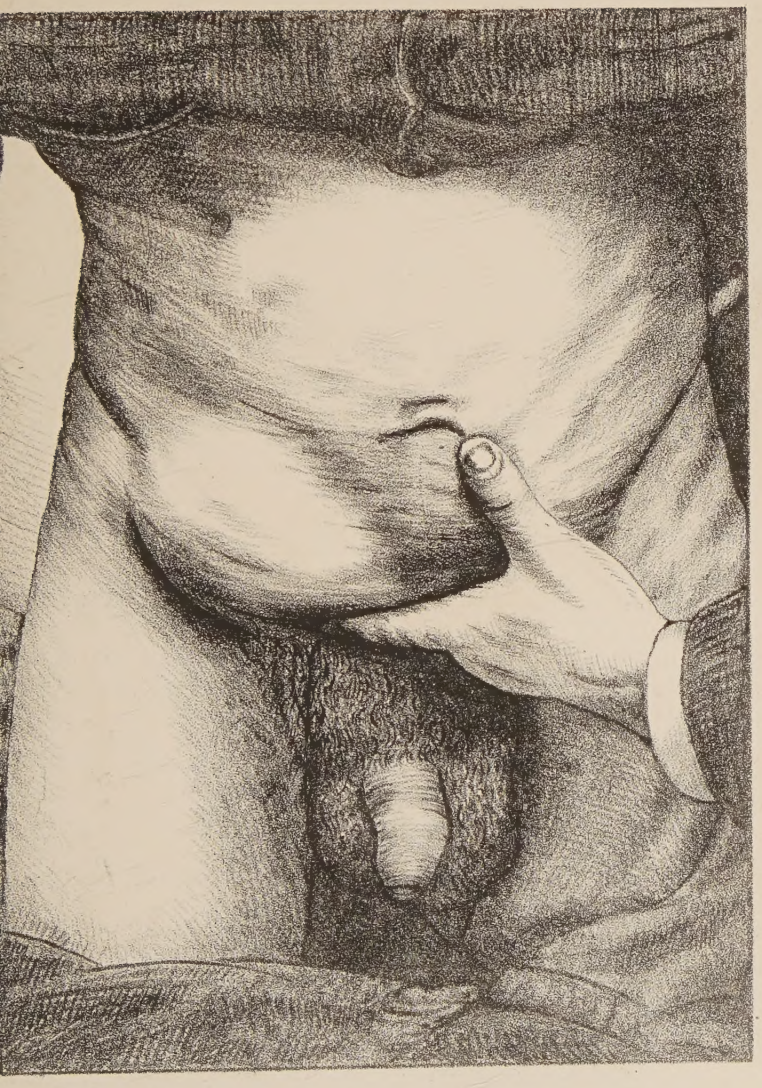
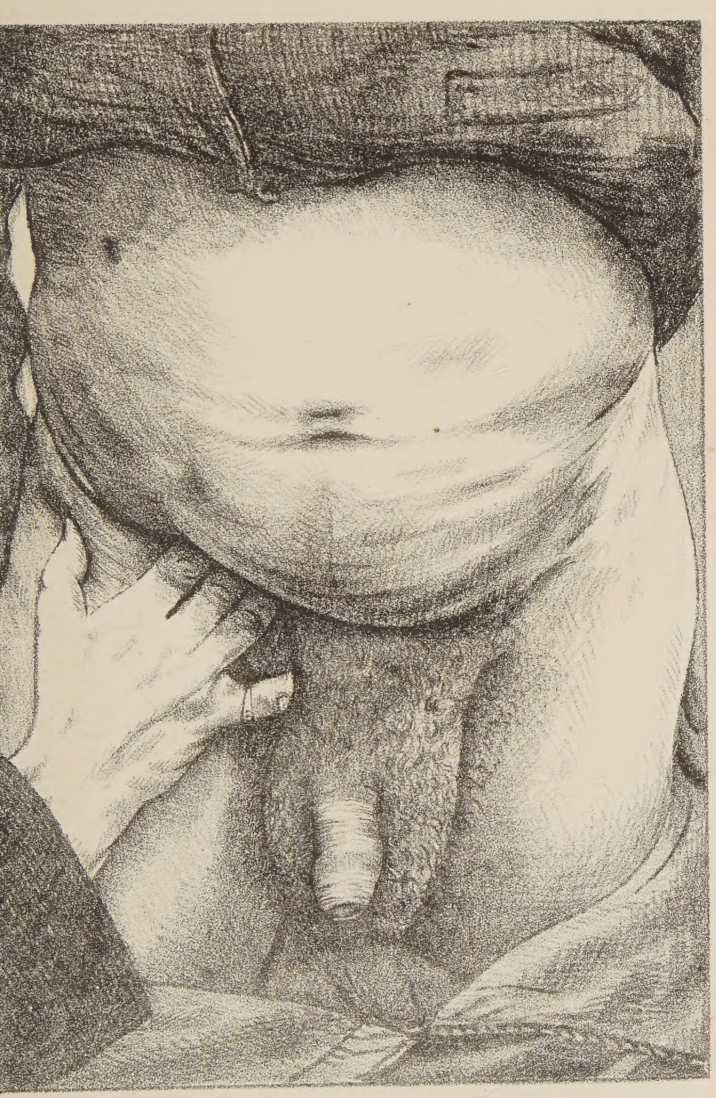
Fig. 3.